

ΙΑΤΡΙΚΟ ΑΡΧΕΙΟ



5-10 Νοεμβρίου 2002

Συμπτώματα: Κάψιμο στο κεφάλι και ράχη. Θολή όραση στο αριστερό μάτι. Ανεξήγητη κούραση – εξάντληση για διάστημα 4-5 μηνών. Οξειδωτική αντίδραση. Επίσημη διάγνωση: **Λοιμώδης μονοπυρήνωση.**

Θεραπεία: Καμία.

Βελτίωση: Μετά από διάστημα 3 μηνών.



15 Ιουλίου - Αυγούστου 2004

Συμπτώματα: Μυϊκούς σπασμούς στο κάτω αριστερό άκρος σε έντονες ζεστές θερμοκρασίες. Ανεξήγητος έντονος πόνος στο κάτω δεξί άκρος (2 μέρες). **Μούδιασμα στα κάτω άκρα** (πατούσες) για περίπου ένα μήνα.

Θεραπεία: Καμία.

Βελτίωση: Μετά από διάστημα 1 μήνα.



1-5 Οκτωβρίου 2004

Μεγάλη Υποτροπή: **Διπλωπία, νυσταγμός και έντονη ζαλάδα** με συνεχής εμετούς και λίγγους. **Αδυναμία σωματική και μυϊκούς σπασμούς** στα κάτω άκρα (γάμπες).

Θεραπεία: κορτιζόνη για 2 μήνες (7γρ. ενδοφλέβια & χάπια).

Βελτίωση: Βελτίωση στους εμετούς και ζαλάδα μετά από 2 εβδομάδες αλλά επιμονή της διπλωπίας, σταδιακή βελτίωση διάρκειας 3 μηνών.



5-8 Ιανουαρίου 2005

Συμπτώματα: Επιμονής της διπλωπίας, μυϊκοί σπασμοί στα κάτω άκρα.

Θεραπεία: με κορτιζόνη για περίπου 1,5 μήνα (5γρ. ενδοφλέβια & χάπια).

Βελτίωση: Σημαντική.



8 Φεβρουαρίου 2005

Έναρξη θεραπείας με **Betaferon.**



28 Δεκεμβρίου 2005:

Υποτροπή: Έντονοι μυϊκοί σπασμοί στο αριστερό μέρος του προσώπου, κάτω από το αριστερό μάτι, μάγουλο και αριστερό χείλος. (**Πάρεση προσώπου**)

Θεραπεία: με κορτιζόνη (3γρ.) και Neurontin για περίπου 1,5 μήνα.

Βελτίωση: Σημαντική.



5 Μαρτίου 2006:

Συμπτώματα: Ελαφρύ μούδιασμα στο δεξί πόδι κάτω στο πέλμα το οποίο επιδεινώνεται λιγάκι κάθε μέρα.

Θεραπεία: Καμία.

Βελτίωση: Σταθερή.



10 Νοεμβρίου 2006:

Συμπτώματα: Ελαφρύ Μούδιασμα στο δεξί πέλμα μετά από γαστρεντερίτιδα Σπασμοί στον δεξί τετρακέφαλο, Lhermitte's sign.

Θεραπεία: Καμία.

Βελτίωση: Σταθερή



23 Μαΐου 2007

Μεγάλη Υποτροπή: Ζαλάδες και ιλίγοι (πολλούς εμετούς) αναγκαστική άμεση είσοδος στην Ευρωκλινική.

Θεραπεία: χορήγηση κορτιζόνης 5ημερη, η νοσηλεία κράτησε 9 ημέρες.

Βελτίωση: Πολύ καλή επαναφορά περίπου σε 3 βδομάδες.



23 Μαΐου 2007

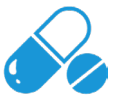Λήξη θεραπείας **Betaferon** παρενέργεια υψηλά υπατικά ένζυμα.



Σεπτέμβριος 2007

Μεγάλη Υποτροπή. Σταδιακή κώφωση από το ένα αυτί.

Θεραπεία: Είσοδος στην ευρωκλινική και **θεραπεία** κορτιζόνης 5ημερου σχήματος. Βελτίωση: Επαναφορά μετά από 3 βδομάδες.



6 Δεκεμβρίου 2007

Έναρξη θεραπείας με Tysabri

19 Δεκεμβρίου 2007: Έγινε εξέταση MIBG στο Αττικό Νοσοκομείο

8 Ιανουαρίου 2008: Δεύτερη (2) θεραπεία με Tysabri στο Αττικό Νοσοκομείο

6 Φεβρουαρίου 2008: Τρίτη (3) θεραπεία με Tysabri στο Αττικό Νοσοκομείο (Στα 50 ml και μετά ένιωση άσχημα, άσπρισα, λίγο χαμένος και παγωμάρες.

6 Μαρτίου 2008: Τέταρτη (4) θεραπεία με Tysabri στο Αττικό Νοσοκομείο.

21 Απριλίου 2008: Πέμπτη (5) θεραπεία με Tysabri στο Αττικό Νοσοκομείο και τα αποτελέσματα δείχνουν σοβαρή αντίδραση στο φάρμακο. Διακοπή φαρμάκου.



21 Απριλίου 2008

Λήξη θεραπείας με Tysabri λόγω σοβαρής τοξικής αντίδρασης.

13-15 Μαΐου 2008



Είσοδος στο νοσοκομείο της Ευρωκλινικής για λεπτομερείς εξέτασης του προβλήματος στο δεξί αυτί (αίσθηση παλμού και tinnitus κ.τ.λ.) – Πρώτες ενδείξεις **CCSVI (XENΦΑ)**;;;



31 Ιουλίου 2008

Μεγάλη Υποτροπή - REBOUND EFFECT από TYSABRI.

Φοβερός **πονοκέφαλος**, **πόνος** στον αυχένα και δεξί χέρι, **αδυναμία** στο δεξί χέρι και στο δεξί πόδι.

Θεραπεία: Νοσηλεία πέντε ημερών στην Ευρωκλινική για κορτιζόνη. Έξοδος στις 4 Αυγούστου συνέχεια με Medrol.

Βελτίωση: Επαναφορά αργή αλλά σταθερή μετά από περίπου 1μιση μήνα.

07 Οκτωβρίου 2008: **Προληπτική Αγωγή** με 1 γραμμάριο ενδοφλ. Κορτιζόνης.

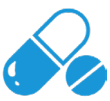06 Νοεμβρίου 2008: **Προληπτική Αγωγή** με 1 γραμμάριο ενδοφλ. Κορτιζόνης.



17 Δεκεμβρίου 2008

Μεγάλη Υποτροπή. Ολικό μούδιασμα σε όλο το αριστερό μέρος του προσώπου. Θεραπεία: Νοσηλεία πέντε ημερών στην Ευρωκλινική στο Day clinic για κορτιζόνη. Έξοδος στις 21 Δεκεμβρίου και συνέχεια με Medrol. Βελτίωση: Επαναφορά αργή αλλά σταθερή μετά από περίπου 1 μήνα.

20 Φεβρουαρίου 2009: **Προληπτική Αγωγή** με 1 γραμμάριο ενδοφλ. Κορτιζόνης.



5 Μαρτίου 2009

Έναρξη θεραπείας με **Coraxone**.



24-26 Ιουλίου 2009

Συμπτώματα: Είσοδος στο νοσοκομείο της Ευρωκλινικής για λεπτομερείς εξέταση του προβλήματος στα πόδια (μούδιάσματα). Θεραπεία: με 1 γραμμάριο κορτιζόνης και έναρξη θεραπείας με Neurontin. Βελτίωση: Ελαφριά, σχεδόν μηδαμινή βελτίωση.



14 Ιουλίου 2010

Λήξη θεραπείας με **Coraxone** λόγω λεμφαδενοπάθειας



16 Ιουλίου 2010

CCSVI Έγχρωμο Doppler Σφραγιτίδων - Σπονδυλικών Φλεβών. (ευρήματα πριν τις εκβολές στις έσω σφαγιτίδες, τρία τουλάχιστων κριτήρια για τον περαιτέρω έλεγχο).



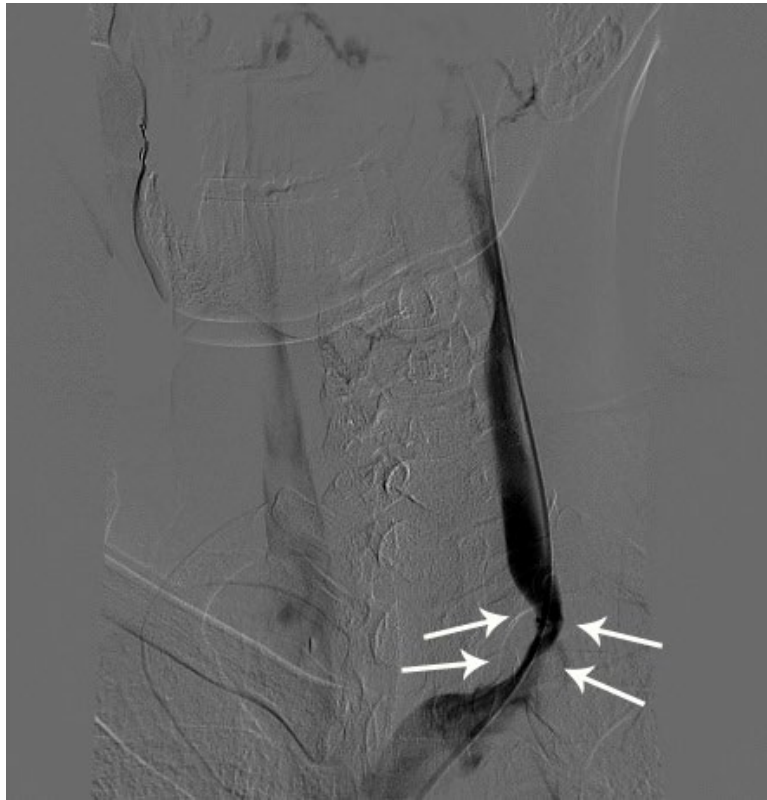21 Ιουλίου 2010

CCSVI MRV (ένδειξη μιας στένωσης στην αριστερή σφαγιτίδα).

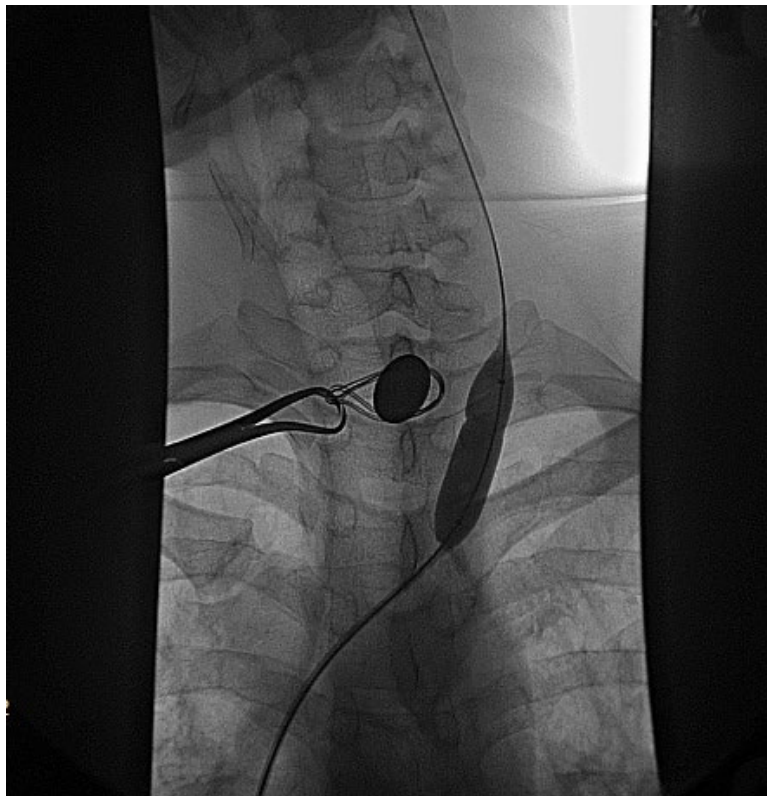


6 Οκτωβρίου 2010

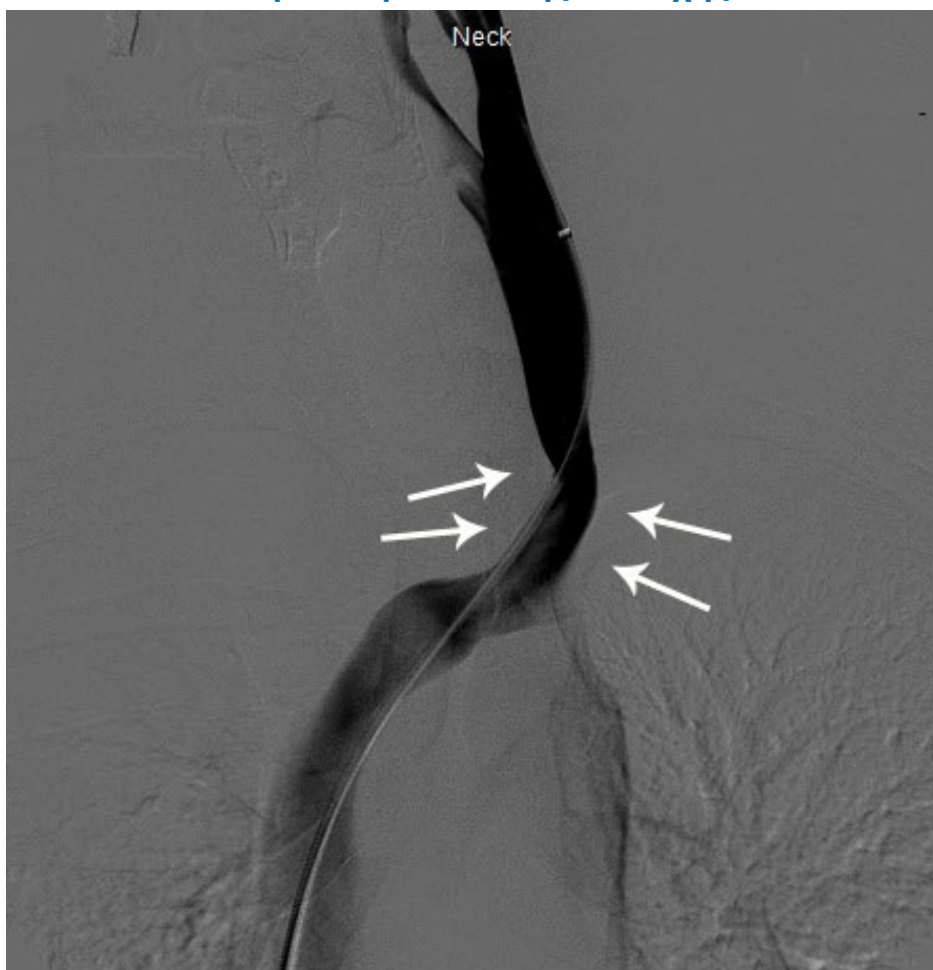CCSVI Επεμβατική φλεβογραφία στο Υγείας (κ. Γλυνός). Στένωση 60-70% στην εκβολή της αριστερής σφαγίτιδας.



Αγγειοπλαστική



Διόρθωση στένωσης επιτυχής



21 Ιουνίου 2011

Συμπτώματα: Αίσθηση ζέστης στο δεξί πόδι, κοντά και πίσω από το γόνατο. Ανάφλεξης συμπτωμάτων από ζέστη του καλοκαιριού. Σύνδρομο ανήσυχων ποδιών

Θεραπεία: 3g Κορτιζόνη 3 μέρες στην Ευρωκλινική.

Βελτίωση: Εξάλειψη συμπτώματος συνδρόμου ανήσυχων ποδιών.



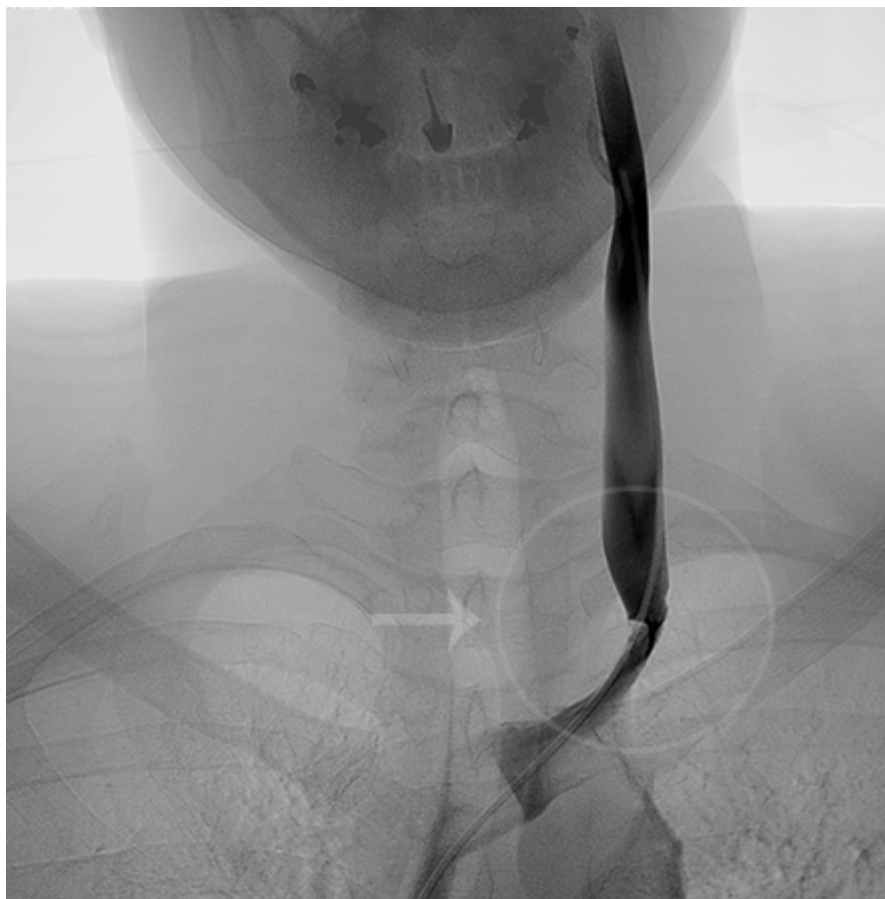
27 Οκτωβρίου 2011

CCSVI Επεμβατική φλεβογραφία στο Meditarreneo Hospital.

Επαναστένωση στην εκβολή της αριστερής σφαγίτιδας.

Αγγειοπλαστική, καθετηριασμός στην αρ. και καθετηριασμός στην δεξιά σφαγίτιδα.

Αγγειοπλαστική (Στένωση Αρ. Σφαγίτιδα)



Μάρτιος – Μάϊος 2012

Αφαίρεση μεγάλης ποσότητας (~20) σφραγισμάτων αμαλγάμου.



18-20 Ιουλίου 2012

Συμπτώματα: Αίσθηση ανάφλεξης συμπτωμάτων Lhermitte's sign μετά από έντονη άθληση Μαΐου-Ιουνίου. Ελαφριά μουδιάσματα στο σύνολο και ακροδάχτυλα των χεριών.

Θεραπεία: 3g Κορτιζόνη 3 μέρες στο Mediterraneo Hospital.

Βελτίωση: Μέτρια.



18 Νοεμβρίου 2012

Μαγνητική Τομογραφία Εγκεφάλου και Αυχένα (διπλό σκιαγραφικό). Αυξημένη δραστηριότητα σε σχέση με περσινές. 4 νέες εστίες στον εγκέφαλο, και μια νέα στον αυχένα. Συμπτωματολογία σχετικά ήπια με ελάχιστα μουδιάσματα.



22 Νοεμβρίου 2012

Υποτροπή: Αίσθηση μεγάλης κούρασης, μεγάλης ατονίας και καθημερινότητας χωρίς όρεξη.

Θεραπεία: 4g Κορτιζόνη 4 μέρες στο Mediterraneo Hospital.

Βελτίωση: Σημαντική.



15 Μαρτίου 2013

Έναρξη θεραπείας Συμπληρωμάτων Διατροφής (Βιταμινών-Αντιοξειδωτικών) υπό την επίβλεψη κ. Γεωργακόπουλου.



Δεκέμβριος 2013

Έναρξη Αγωγής με Ιατρική Κάνναβη με Ιατρικό Ατμοποιητή Volcano – Βοτανοθεραπεία.



15 Μαρτίου 2016

Τέλος επίβλεψης από κ. Γεωργακόπουλο θεραπείας Συμπληρωμάτων Διατροφής (Βιταμινών-Αντιοξειδωτικών). **Έναρξη προσωπικής διαχείρισης βιταμινών.**



Μάρτιος 2016

Αίσθηση κούρασης, ατονίας καθημερινότητα χωρίς όρεξη.

Θεραπεία: Ενίσχυση Βιταμινών και Κουρκουμά.

Βελτίωση: Μετά από δύο εβδομάδες τα συμπτώματα υποχώρησαν εντελώς.



5 Φεβρουαρίου 2017

Αίσθηση ελαφρύ μουδιάσματος, περίεργη αίσθηση σε όλη την δεξιά μεριά του σώματος.

Θεραπεία: Ενίσχυση Βιταμινών και Κουρκουμά.

Βελτίωση: Μετά από δύο-τρεις εβδομάδες τα συμπτώματα υποχώρησαν εντελώς.



14 Δεκεμβρίου 2017

Αίσθηση ελαφρύ καψίματος, περίεργη αίσθηση στον αριστερό τετρακέφαλο του ποδιού.

Θεραπεία: Καμία.

Βελτίωση: Μετά από ένα μήνα τα συμπτώματα είναι πολύ πιο ήπια.



28 Φεβρουαρίου 2019

Αίσθηση έντονου καψίματος στα γόνατα του ποδιού μετά από έντονη ποδηλασία.

Θεραπεία: Θαλασσινή Κρυοθεραπεία.

Βελτίωση: Μετά από μέρες τα συμπτώματα είναι πολύ πιο ήπια.



8 Μαρτίου 2019

Έναρξη Χειμερινής κολύμβησης.



Ιούνιος 2019

Αίσθηση έντονης κόπωσης στα πόδια.

Θεραπεία: Καθημερινό Μπάσκετ, Κουρκουμάς

Βελτίωση: Μετά ένα μήνα τα συμπτώματα είναι πολύ πιο ήπια.



12-19 Απρίλιος 2020

Αίσθηση μεγάλης κόπωσης στα πόδια, ειδικά του δεξιού ποδιού με ελαφριά πτώση. Μούδιασμα στα δάκτυλα των ποδιών, δεξιά μέχρι και το γόνατο.

Θεραπεία: Διαλογισμός, Κουρκουμάς, Κολύμπι, Περπάτημα

Βελτίωση: Μετά από 3 μήνες τα συμπτώματα βελτιώνονται.

20 Αυγούστου 2020

Πόνος στον αριστερό ώμο μετά από έντονη άθληση,

Θεραπεία: Καμία. Συνέχιση έντονης άθλησης.

Βελτίωση: Πλήρης θεραπεία σε βάθος 6μήνου.



Νοέμβριος 1, 2020

Βαρύ μούδιασμα του δεξιού ποδιού, κόπωση στα πόδια

Θεραπεία: Αναπνοές Wim Hof, 20λεπτο πρωινό περπάτημα, διατάσεις, κολυμβητικές συνεδρίες.

Βελτίωση: Βελτίωση αργή. Κατόπιν νηστειών εμφανής.



Οκτώβριος 21, 2022

Μεγάλη αδυναμία του αριστερή ποδιού (Left Drop foot.), κόπωση στα πόδια ανεβασμένη, αδυναμία τρεξίματος, χορού.

Θεραπεία: Αναπνοές Wim Hof, 20λεπτο πρωινό περπάτημα, διατάσεις, κολυμβητικές συνεδρίες, πιλάτες, Βιταμίνες.



Οκτώβριος 25, 2022

Έναρξη συνεδριών ΠΙΛΑΤΕΣ



8 Μαρτίου 2023

4 χρόνια αδιάκοπης κολύμβησης.